



Assessment of the Lens Anterior–Posterior Diameter as Compared with the Eye Globe by Ultrasonography in Rabbit

Abbas Veshkini¹, DVSc
Mohammad Riyaziesfahani², MD
Majid Masoudifard¹, DVSc
Alireza Vajhi¹, DVSc
Farrokhreza Kabir^{3*}, DVSc
Voriya Touhidi³, DVSc

¹*Department of Clinical Sciences, Faculty of Veterinary Medicine, University of Tehran, Tehran, Iran.*

²*Eye Research Centre, Farabi Eye Hospital, Faculty of Medicine, Medical University of Tehran, Tehran, Iran.*

³*Department of Radiology, Faculty of Specialized Veterinary Sciences, Science and Research Branch of Islamic Azad University, Tehran, Iran*

Abstract

Objective- Assessment of the lens anterior – posterior (AP) diameter as compared with the eye globe by ultrasonography in rabbit.

Design- Descriptive study.

Animals- 120 male and female rabbits, two months to four years old, and weighting between 300 to 1500gr.

Procedures- 2D ultrasonography of the eyes was performed and AP diameter of the eyes and lens were measured using Sonosite Titan Ultrasound equipment.

Results- In the obtained 2D images, the eye parts were showed a distinct anechogenic to hypoechoic structure. Details of the eyes compartments were observed by 2D transducers. Anterior and posterior lens capsules and optic discs were hyperechogenic. The average AP diameter of lenses was 0.6175 cm and of the eye globes was 1.4789 cm.

Conclusion and Clinical Relevance- The 2D ultrasonography give useful images for teaching and diagnostic purposes such as eye globe and lens lesions or diameter changes. The average of lens AP diameter in comparison with the globe was 0.4165.

Key Words- Lens, Eye, 2D Ultrasonography, Rabbit.

* Corresponding author:

F. Kabir, DVSc

Department of Radiology, Faculty of Specialized Veterinary Sciences, Science and Research Branch of Islamic Azad University, Tehran, Iran

E-mail address: frkabir@gmail.com

Introduction

In veterinary ophthalmology, B-Scan ultrasound provides a Two – Dimensional real - time image and is the most common mode of ultrasound in a clinical setting.¹ Ultrasonography seems to have many applications for diagnosing of ocular diseases according to anatomical structure of the eye which is a small superficial and available organs, also because of the special echo texture of aqueous humor and vitreous humor, and anatomical location of the rabbit's eye.²

The purpose of the present study was to assess the ratio of the lens anterior – posterior dimension to the eye anterior – posterior dimension.

Materials and Methods

120 Male and Female healthy Rabbits with different ages and no evidence of any ocular diseases were prepared for the study.

Sonosite Titan, Ultrasound equipment with 2D small parts option of a 6 – 10 Mhz, linear transducer was applied for all examinations. All the cases were sedated with a combination of Ketamin HCl 35 mg/kg and Xylazin 5 mg/kg intramuscularly³, and Tetracain HCl 0.05% eye drop was used as an analgesic and to prevent eye movement to some extend.⁴ Liberal amounts of sterile acoustic gel was applied directly to the cornea and the trans-corneal method were used for scanning.^{1,5} 2D images of the eyes and the anterior – posterior measures of lenses and eyes recorded were taken.

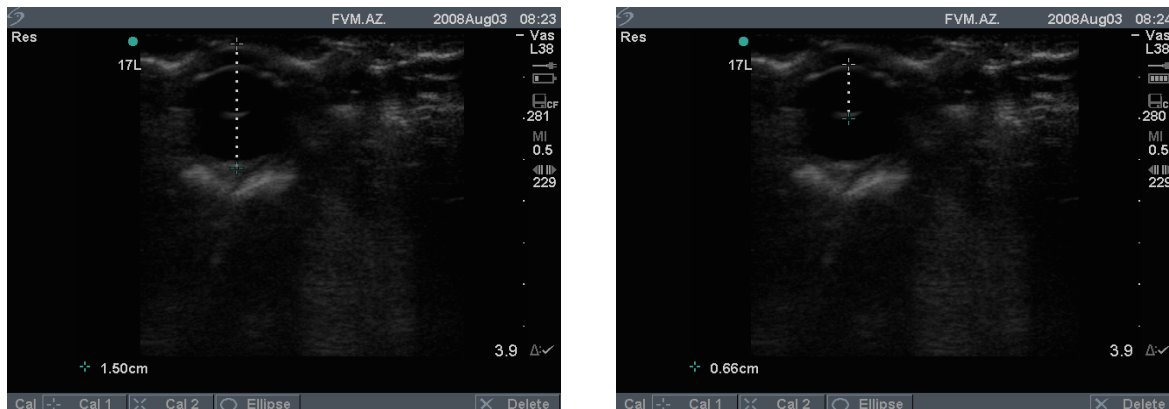


Figure 1. Measurement of eye globe and lens anterior – posterior diameter of a rabbit by 10 MHz linear probe of Sonosite Titan ultasonography equipment.

Results

The anterior–posterior diameter of lenses and globes are mentioned in table 1.

Table 1. The AP diameter of lens and glob in different age groups

Weight (gr)	300	400	500	600	700	800	900	1000	1100	1200	1300	1400
Eye Globe Diameter (cm)	1.505	1.4535	1.3155	1.3895	1.5075	1.464	1.5575	1.476	1.4865	1.5085	1.531	1.553
Lens Diameter (cm)	0.6075	0.5665	0.505	0.569	0.606	0.5795	0.6355	0.675	0.659	0.652	0.657	0.6985

The ratio of lens anterior – posterior diameter in comparison with the globe was about 0.4165 (fig. 1)

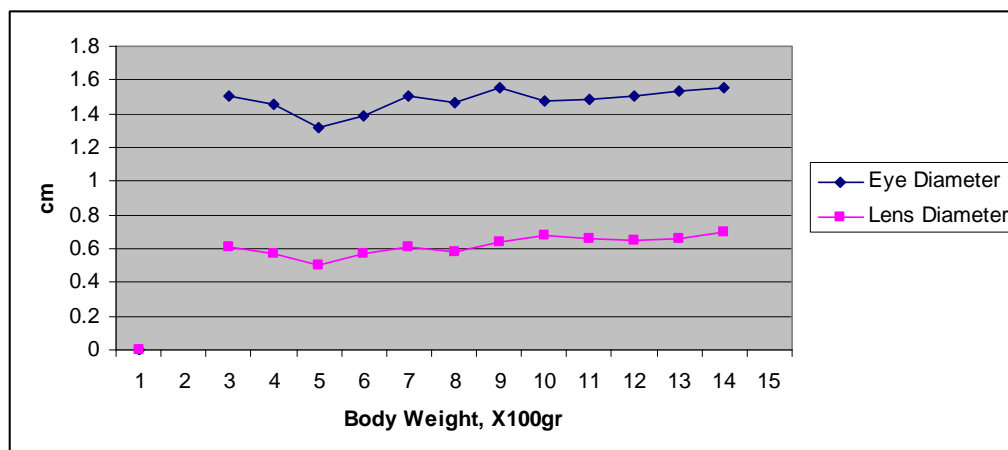


Figure 2. Eye and lens diameters in the animals of different age groups.

Discussion

The 2D ultrasonography method was found to be a valuable technique for rabbit ophthalmic evaluation.² All the ocular structures at different plans could be finally displayed and analyzed. In the obtained 2D images, vitreous body, anterior chamber and lens cortex showed distinct anechoic to hypoechoic appearance. Details of the different compartments of eye were observed by the 2D ultrasound.¹

By using the resolution method of the imaging, it was easily possible to detect different scans of whole lens, cornea and iris ciliary body and optic disc.⁵ The size of the lens and the anterior – posterior dimension of the eye were taken and compared.

References

1. Nautrup PC, Heider HJ, Eggers S. Eye. In: Nautrup PC, Tobias R, *An Atlas and Textbook of Diagnostic Ultrasonography of the Dog and Cat*. 2nd ed. London: Manson Publishing, 2001; 92-108.
2. Alejandro B, Two-Dimensional and duplex doppler ultrasonography of the eye in normal rabbits, World small animal veterinary association symposium, 2002
3. Harcourt-Brown F, *Textbook of Rabbit Medicine*, 1st ed, Oxford: Butterworth Heinemann, 2002; 124.
4. Slatter D. Lens. In: Slatter D, *Fundamentals of Veterinary Ophthalmology*. 3rd ed. Philadelphia: WB Saunders Co, 2001;314-380
5. Matton JS, Nyland TG, Eye. In; Nyland TG, Mattoon JS, *Small animal diagnostic ultrasound*. 2nd ed. Philadelphia: WB Saunders Co, 2002; 305-324.

ارزیابی نسبت قطر قدامی - خلفی عدسی به کره چشم با استفاده از اولتراسونوگرافی در خرگوش

عباس وشکینی^۱، محمد ریاضی اصفهانی^۲، مجید مسعودی فرد^۱، علیرضا وجهی^۱، فرخ رضا کبیر^۳، وریا توحیدی^۳

^۱ گروه علوم درمانگاهی، دانشکده دامپزشکی دانشگاه تهران، تهران، ایران،

^۲ مرکز تحقیقات چشم، بیمارستان چشم فارابی، دانشکده پزشکی دانشگاه علوم پزشکی تهران، تهران، ایران،

^۳ گروه تخصصی رادیولوژی، دانشکده علوم تخصصی دامپزشکی، دانشگاه آزاد اسلامی واحد علوم و تحقیقات، تهران، ایران.

هدف- محاسبه نسبت قطر قدامی - خلفی عدسی چشم به قطر قدامی - خلفی چشم در خرگوش به منظور استفاده در تشخیص بیماری های احتمالی

طرح مطالعه- مطالعه تجربی

حیوانات- ۱۲۰ سر خرگوش نر و ماده با سن دو ماه تا چهار سال با وزن بین ۳۰۰ گرم تا ۱۵۰۰ گرم.

روش کار- با استفاده از دستگاه اولتراسونوگرافی سونوسایت تایتان و پروب خطی ۶ تا ۱۰ مگاهرتز، پس از آرام بخشی با استفاده از کتامین هیدروکلراید به میزان ۳۵ میلی گرم و زایلازین به میزان ۵ میلی گرم به ازای هر کیلوگرم وزن بدن به صورت تزریق عضلانی، یک قطره تتراکائین هیدروکلراید در هر چشم چکانیده شده و سپس ژل مخصوص اولتراسونوگرافی بر روی قرنیه گذاشته شده و سپس با روش ترانس کورنیا تصاویر تهیه شدند. و سپس اندازه گیری های لازمه بر روی تصاویر انجام شده و ثبت گردیدند.

نتایج- در اولتراسونوگرافی دو بعدی از چشم، قسمت های مختلف چشم به صورت اناکوئیک تا هیپراکوئیک قابل بررسی بودند. به همین صورت میزان قطر قدامی - خلفی عدسی و قطر قدامی - خلفی چشم مورد اندازه گیری قرار گرفت که به طور متوسط به ترتیب ۰/۶۱۷۵ سانتی متر و ۱/۴۷۸۹ سانتی متر بودند. با توجه به اعداد به دست آمده، نسبت قطر قدامی - خلفی عدسی به قطر قدامی - خلفی چشم در خرگوش معادل ۰/۴۱۶۵ برآورد می شود.

نتیجه گیری و کاربرد بالینی- اولتراسونوگرافی دو بعدی تصاویر مفیدی مانند تشخیص ضایعات و یا تغییر در اقطار عدسی و کره چشم را جهت اهداف آموزشی و تشخیصی در اختیار دامپزشکان و پزشکان قرار می دهد. با توجه به اینکه بررسی فوق بر روی خرگوش هایی که از نظر معاینات بالینی چشم سالم بودند، صورت گرفت، بنابراین می توان از اعداد به دست آمده به عنوان شاخصی جهت بررسی نسبت طبیعی قطر عدسی به قطر چشم در خرگوش استفاده نمود.

کلید واژگان- چشم، خرگوش، اولتراسونوگرافی دو بعدی، لنز